Pap*Cone*® Studie I

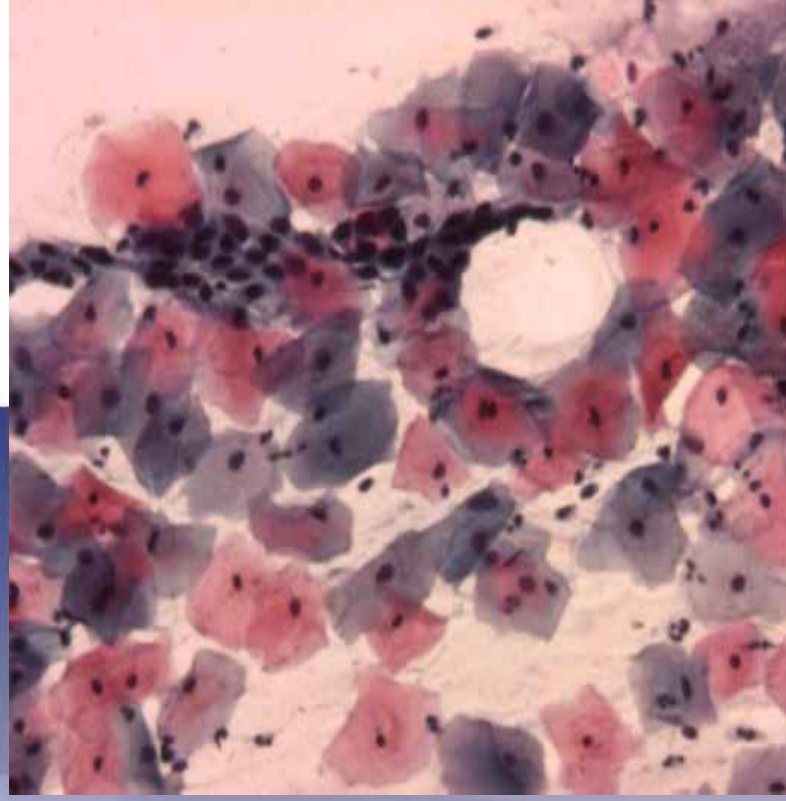

100 zytologische Abstriche aus einer Frauenarzt-Praxis

Das Instrument

Pap*Cone*® ist eine Schaumstoffbürste für eine Abstrichentnahme zur zytologischen Untersuchung. Pap*Cone*® ermöglicht eine gleichzeitige Zellentnahme sowohl aus dem Zervikalkanal als auch von der Portiooberfläche.

Das Instrument

Bei der Anwendung nimmt Pap*Cone*® im Zervikalkanal die Form eines Spatels an und erfasst gleichzeitig die Portio, die Übergangszone und den Zervikalkanal.



Das Instrument

Aufgrund seiner Oberflächeneigenschaften verhält sich Pap*Cone*® im Zervikalkanal wie eine Bürste, reißt aber im Gegensatz zu herkömmlichen Bürsten die Zellen nicht aus ihrem Verband heraus.

Das Instrument

Auf Grund seiner Abmessung, Form und Materialeigenschaften eignet sich Pap*Cone*® hervorragend zum schonenden und gleichmäßigen Ausstreichen der Zellen auf einem Glasobjektträger.



Pap*Cone*® erfasst die Umwandlungszone wie ein Spatel

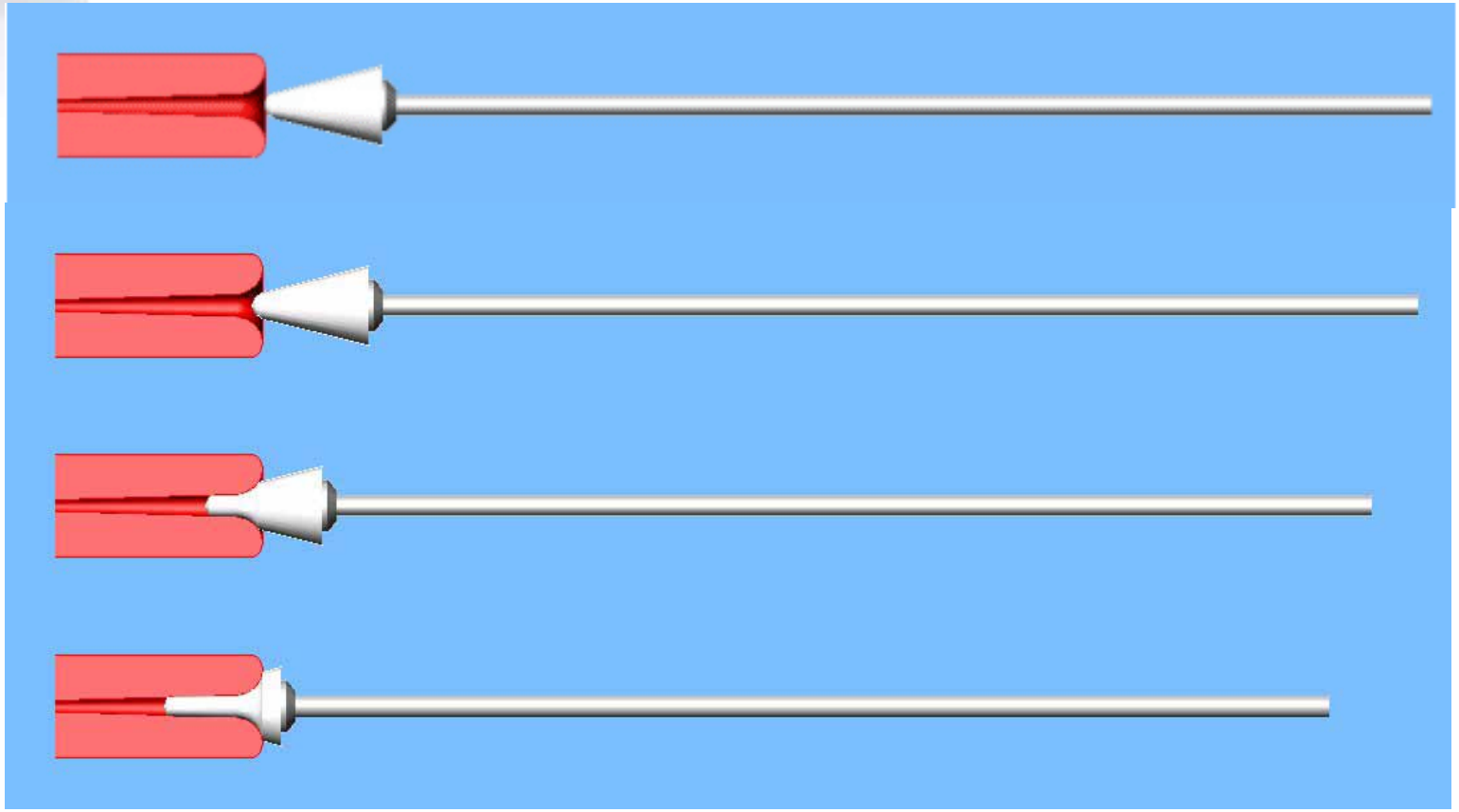

Pap*Cone*® Studie I

- Aus der Sicht der Frauen
- Handhabung durch die Anwender
- Abstrich-Qualität aus der Sicht der Zytologen
- Zytologische Befunde
- Kommentar

Aus der Sicht der Frauen

Keine Schmerzen	98
Schmerzen	2
Pap*Cone*® angenehmer als Watteträger	26
Pap*Cone*® „anders“ als Watteträger	2
Keine Unterschied zum Watteträger	72
Blutung nach Pap*Cone*®	2

Einmal Periodenblutung, einmal atrophe Schleimhäute

Beurteilung der Handhabung durch die Anwender

- Generell einfache Handhabung
- Einfache Übertragung auf Objektträger
- Ohne Instrumentenwechsel
- Schneller

Angaben zur Abstrich-Entnahme

- Zustand nach Hysterektomie 10
- Normale Anatomie 73/90
  - einfache Abstrich-Entnahme 69
  - schwierige Abstrich-Entnahme 4
- Stenosierte Zervix 17/90
  - davon einfache Entnahme 6
  - davon schwierige Entnahme 11

  u.a. zusätzlich Z.n. Konisation, schlecht einsehbare Portio, etc.
- Abstrich-Entnahme der Umwandlungszone schwierig bei schlecht einstellbarer Portio 1

Abstrich-Qualität aus der Sicht der Zytologen

Endozervikales Drüsenepithel

- Frauen nach Hysterektomie 10/100
- nicht nachweisbar 13/90
  - Frauen mit stenosiertem CK 13
- nachweisbar 77/90
  - auf den ganzen Objektträger verteilt 55
  - stellenweise nachweisbar 11
  - auf eine Stelle konzentriert 11

Zytologische Befunde

- Normalbefunde 96
- Pathologisch, Abklärungsbedürftig 4
  - davon neu aufgetreten 3
  - davon bereits bekannt 1
  - Pap III (beide vorher Normalbefund) 2
    - davon HPV 16/18 positiv 1
      - operative Abklärung:schwere Dysplasie bestätigt
  - Pap IIID 2
    - Kontrolle in 3 Monaten

Abstrich-Qualität

- keine technisch unbrauchbaren Abstriche
- keine degenerierten Zellen
- keine Zellüberlagerungen
- Keine abstrichbedingten Blutbeimengungen
- keine Schleimstraßen auf dem Objektträger

Zellen

- wesentlich höhere Zellzahl auf dem Objektträger
- gute Verteilung der Zellen auf dem Objektträger
- gute Streuung der endozervikalen Zellen
- keine entzündlich aktivierten Zellen

Impressionen

- Pap*Cone*® vs. Watteträger (unten): intrazervikale Zellen rot gekennzeichnet

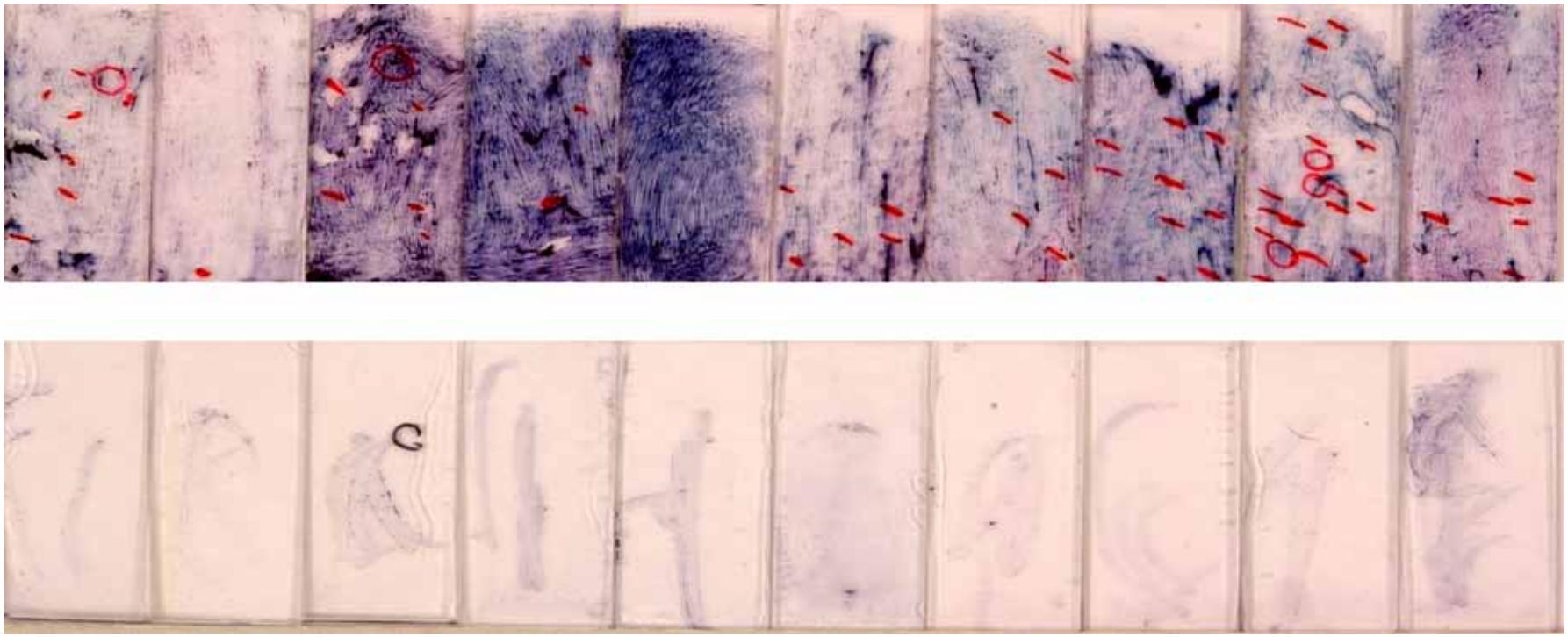

Zellen einer schweren Dysplasie: Ca. in Situ

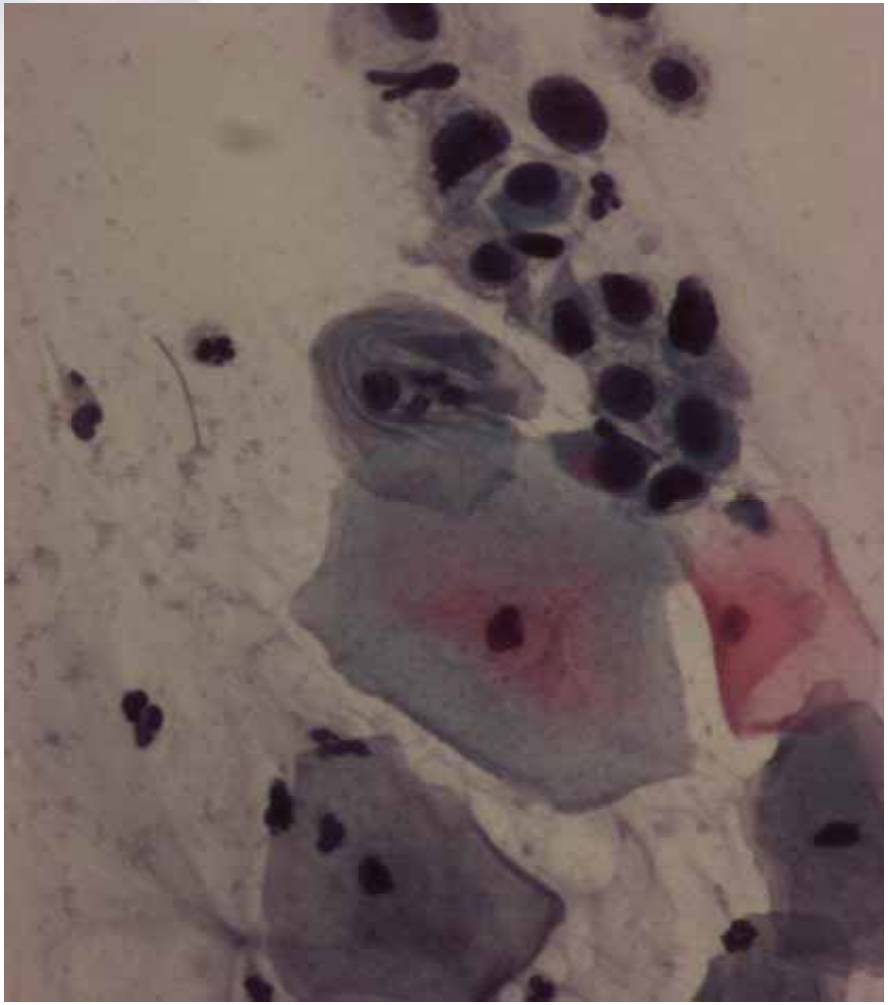

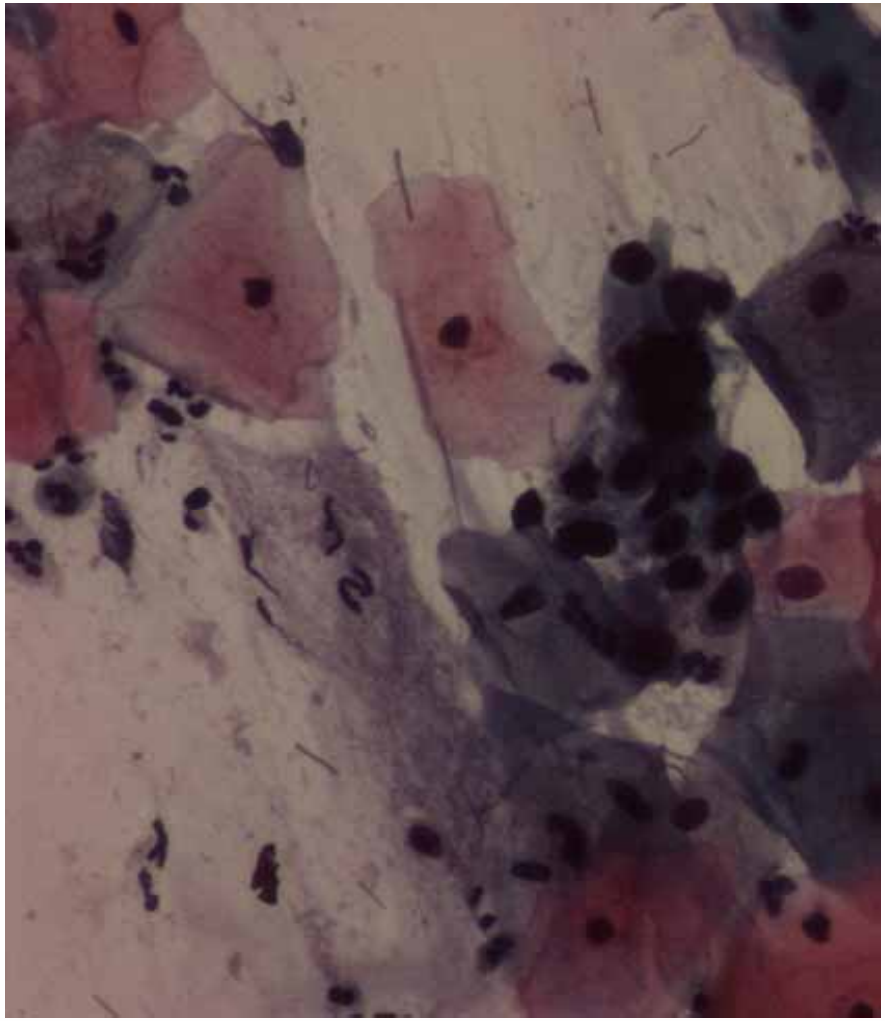
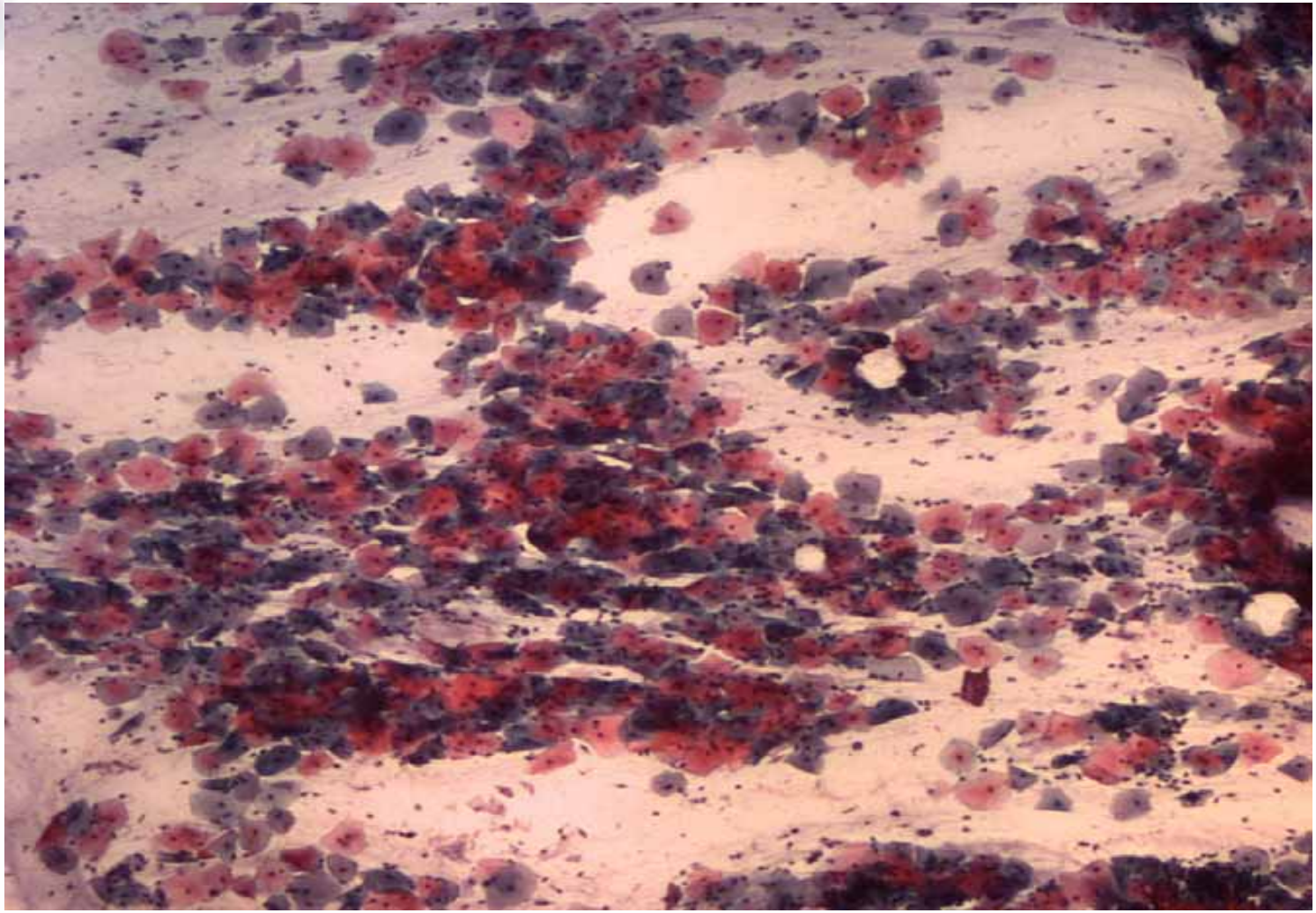
Impressionen: Zellreichtum